

蛛网膜下腔出血计算机辅助诊断的现状与展望

胡庆茂 李永红 贾富仓 吴剑煌 周寿军

(中国科学院深圳先进技术研究院 深圳 518055)

摘要 蛛网膜下腔出血由于通过蛛网膜下腔循环而导致出血信号难以检测,从而导致对该疾病的漏诊率可高达25%。本文综述了蛛网膜下腔出血计算机辅助诊断的现状:蛛网膜下腔出血在影像上可以表现为脑沟消失和/或对比度低的高信号,难以用传统的图像分割方法分割出血信号。现有的方法是先通过图谱配准或距离变换估计蛛网膜下腔,然后通过机器学习识别在估计的蛛网膜下腔是否有信号异常。现有算法的问题在于少量出血的高信号以及部分脑沟消失容易漏检。本文较为详细地介绍了基于距离变换估计蛛网膜下腔并基于支持向量机的蛛网膜下腔出血识别,为进一步提高诊断率,提出了可能的发展方向,即研究新的图像分析算法,实现低对比度高信号的检测,并准确地量化脑沟。

关键词 蛛网膜下腔出血; 计算机辅助诊断; 图像配准; 图像分割; 模式识别

State-of-the-art and Perspective for Computer Assisted Diagnosis of Subarachnoid Hemorrhage

HU Qing-mao LI Yong-hong JIA Fu-cang WU Jian-huang ZHOU Shou-jun

(Shenzhen Institutes of Advanced Technology, Chinese Academy of Sciences, Shenzhen 518055)

Abstract Misdiagnosis of subarachnoid hemorrhage (SAH) is as high as 25%, due to the difficulties discerning bleeding since SAH re-circulates within the subarachnoid space to make the change in grayscales of bleeding very subtle. For computer assisted diagnosis (CAD) of SAH, its state-of-the-art is reviewed: SAH can be in the form of effacement of sulci or high signal with low contrast on computed tomography (CT) images, and is difficult to be segmented using traditional segmentation methods; existing CAD system of SAH consisted of 2 steps (approximation of subarachnoid space via atlas registration or distance transformation and judging abnormalities of grayscale distribution in the approximated subarachnoid space by means of pattern recognition), and can yield erroneous conclusions when the bleeding is small or effacement of sulci occurs. Details of the algorithms are given to approximate subarachnoid space based on distance transform and to recognize SAH based on support vector machine. Possible ways to enhance the performance of CAD of SAH are pointed out: to develop new image processing methods such that high signals with low contrast as well as sulci can be well segmented and quantified.

Keywords subarachnoid hemorrhage; computer assisted diagnosis; image registration; image segmentation; pattern recognition

1 引言

蛛网膜下腔出血(subarachnoid hemorrhage, SAH)是指颅内血管破裂后,血液进入蛛网膜下腔引

发的一种严重的出血性脑血管病,计算机断层成像(computed tomography, CT)是临床推荐的诊断SAH的影像^[1]。SAH的CT影像表现为:脑池(脑基底池)、外侧裂、大脑纵裂、脑沟、脑室的脑脊液腔中显示高密度影。出血量比较少或发病时间较长时,则为等密度

胡庆茂, 研究员, 博士生导师, 主要研究领域为计算机视觉、模式识别、计算机辅助诊疗。李永红, 助理研究员, 主要研究领域为医学图像处理 and 计算机辅助诊断。贾富仓, 高级工程师, 硕士生导师, 主要研究领域为医学图像处理、计算机辅助外科手术。吴剑煌, 副研究员, 硕士生导师, 主要研究领域为虚拟手术、医学可视化、计算机图形学。周寿军, 副研究员, 硕士生导师, 主要方向为医学图像分割和图像引导放疗。

灶，从而表现为部分脑池、脑沟消失^[2]。

SAH的发病率只占脑血管病的1%到7%，但是其相对发病的年龄较小而且预后不良，幸存者中有30%都留下了后遗症，需要他人长期护理。因此，SAH所造成的劳动能力损失甚至可以和缺血性中风相提并论，给整个社会带来了极大的负担^[1]。

导致蛛网膜下腔出血高死亡率的原因有很多，其中一个非常重要的原因是较高的临床漏诊率^[3]。因为一旦被误诊而没有及时救治，病人再次出血的概率高达50%。而对准确诊断的病人，经过适当的处理，再次出血的概率仅为2%。即便是在CT普及的现在，SAH的漏诊率仍高达25%^[4]。因此如何准确的诊断蛛网膜下腔出血，降低漏诊率，是减少再出血死亡的关键所在。

近年来，随着计算机处理能力的提高，以及医学成像、图像处理及人工智能在医学影像领域的应用，计算机辅助诊断(computer assisted diagnosis, CAD)技术在医学领域成为一大研究热点。本文针对SAH的CAD，分析了国内外研究的进展，并指出了可能的发展趋势。归纳起来，现状是结合模式识别和知识驱动的机器学习方法，识别在估计的蛛网膜下腔有无出现异常的灰度分布。可能的发展趋势是研发新的图像处理算法，直接量化在估计的蛛网膜下腔的低对比度高信号，并精确地量化脑池与脑沟，结合模式学习判定有无出现部分脑沟消失。

2 国内外研究现状

由于CT是出血性脑血管病的主要临床检测手段，我们就主要关注基于CT的脑出血CAD系统。利用传统的图像分析技术进行脑出血分割的研究有：Chan^[5]的小出血检测、Hao等^[6]针对幼儿急性颅内出血的CAD系统、Yuh等^[7]的外伤型脑出血的检测、Liao等^[8]结合图像分析与知识发现来诊断颅内血肿。由于SAH的分割十分困难，基于传统分割方法的脑出血分割算法不能直接用于SAH的CAD。有鉴于此，我们提出了一种非图像分割的方法实现SAH的识别：利用蛛网膜下腔图谱或距离变换估计蛛网膜下腔，然后利用模式识别方法识别在估计的蛛网膜下腔是否存在灰度的异常分布，从而识别该对象是否有SAH^[9,10]。

下面对基于距离变换估计蛛网膜下腔并采用支持向量机识别SAH的方法^[10]进行一个较为详细的介绍。算法主要有分成两部分，即基于距离变换的蛛网膜下腔估计、基于模式识别的蛛网膜下腔内灰度分布异常

的识别。

基于距离变换的蛛网膜下腔估计又分为训练阶段与识别阶段。图1给出了训练阶段的框图。

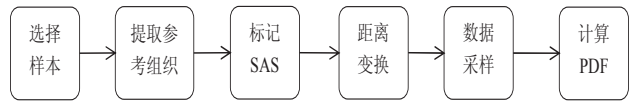


图1 通过训练得到蛛网膜下腔的距离先验概率。其中SAS表示蛛网膜下腔，PDF表示概率密度函数

这里的参考组织包括：脑边界、脑中矢状面、脑中矢状面与每个轴向切片的交点、把脑的上半部当做一个椭球而计算的椭球的最上顶点。距离变换采用欧几里德距离的近似，为每个脑内像素点到这些标志点之间的最短距离。标记蛛网膜下腔就是要通过训练得到蛛网膜下腔以及非蛛网膜下腔像素对标志点的距离变换先验概率。采用随机采样方式，概率密度函数通过Parzen窗方法实现^[11]。

在识别阶段，通过计算参考组织及对应的距离变换，利用训练阶段得到的先验概率和贝叶斯决策判定脑内像素是位于或不位于蛛网膜下腔，流程图见图2。

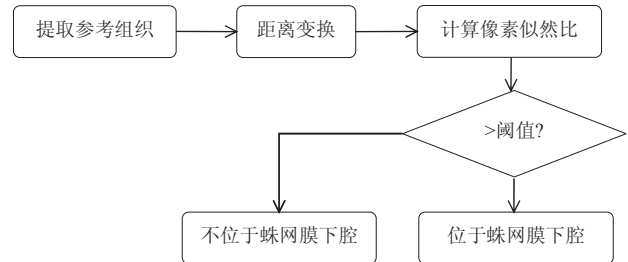


图2 基于贝叶斯决策判定像素是否位于蛛网膜下腔的流程图

图3给出了对于一个SAH病人的CT切片，利用基于变换的方法估计的蛛网膜下腔及对应的蛛网膜下腔金标准。

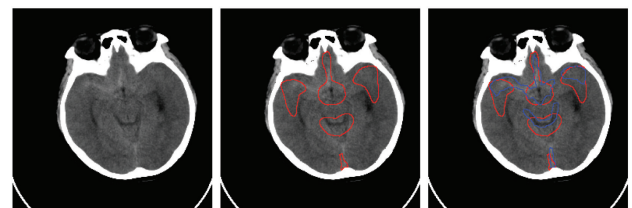

图3 从左至右，一个SAH病人的轴向CT切片、基于距离变换得到的蛛网膜下腔区域（红色轮廓包围的区域）、估计的蛛网膜下腔及蛛网膜下腔金标准（蓝色轮廓包围的区域）

实验表明，基于变换比图谱配准能得到更精确的蛛网膜下腔估计，以相对重合度为例（其定义如下：蛛网膜下腔的金标准区域为G，算法计算的蛛网膜下腔区域为A，则相对重叠度定义为 $Volume(A \cap G) / Volume(A \cup G)$ ），69套临床数据（SAH病人30例，正常人39例）的测试对比精度如图4所示。

基于图谱配准估计69例头颅CT蛛网膜下腔的相对重合度为 0.532 ± 0.014 ，而基于距离变换估计蛛网膜下腔的相对重合度为 0.625 ± 0.013 ，基于距离变换的估计精度在统计学意义上 ($P < 0.05$) 要优于基于图谱配准的估计精度。

对蛛网膜下腔的估计精度还依赖于切片的厚度及成像是否有伪影。对于数据切片的厚度含有5毫米和10毫米的病人数据，其蛛网膜下腔的估计精度要优于只有10毫米厚度的病人数据。如果病人在扫描期间出现自主性晃动，蛛网膜下腔的估计精度就显著性下降。

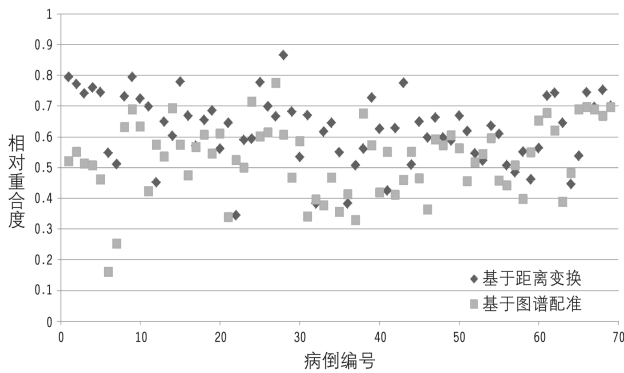


图4 基于配准及距离变换的两种方法估计蛛网膜下腔的精度比较，以相对重合度来度量表明，基于距离变换的精度要优于图谱配准的方法

一旦估计了蛛网膜下腔，是否有SAH就可通过判定在蛛网膜下腔中出现异常灰度分布而实现。图5给出了基于支持向量机识别是否有SAH的流程图。

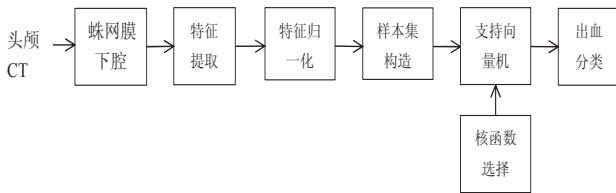


图5 基于支持向量机识别SAH的流程图

选用的特征是所估计的蛛网膜下腔内的每个感兴趣区 (region-of-interest, ROI) 内的灰度均值、灰度熵和图像能量。采用支持向量机对每个蛛网膜下腔ROI进行训练和分类。所用的性能度量主要有灵敏度与特异性。

ROI水平的灵敏度=正确识别为异常的ROI个数 / 异常ROI的个数

ROI水平的特异性=正确识别为正常的ROI个数 / 正常ROI的个数

一个病人如果其所有的ROI都被识别为正常，则该病人被判定识别为正常，否则被识别为SAH患者。

病人水平的灵敏度=正确识别为SAH患者个数

/ SAH患者个数

病人水平的特异性=正确识别为正常人个数 / 正常人个数

图6显示了一个SAH病人的CT切片及算法识别的结果。从图中可以看出，出血较明显的脑纵裂及外侧裂能被正确地识别，但小脑幕（箭头）由于出血信号不明显而不能被识别，因此在ROI水平的灵敏度较低，而病人水平的灵敏度就较高，原因在于一些出血量小的ROI被算法遗漏，但如果该病人有出血较明显的ROI，则该病人不会被漏诊，缺失的是对该病人出血范围及出血程度的量化。从另一个侧面来看，如果病人只有出血不明显的ROI，则有可能被漏诊，这也是进一步研究需要解决的问题。

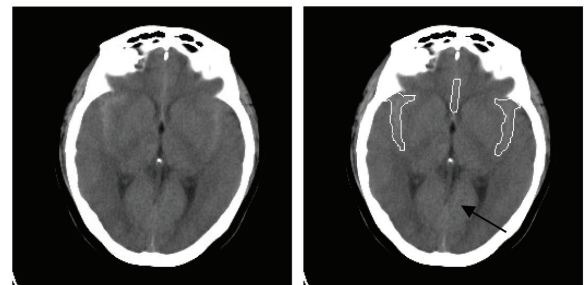


图6 一个SAH病人有脑纵裂、外侧裂出现较明显的出血，它们能被算法识别出来（见右图的白色轮廓包围的区域），但较不明显的脑幕出血（右图箭头）不能被算法检测到

对于69套测试数据（30例SAH，39例正常），表1与表2分别给出了病人水平及ROI水平的性能。

表1 在病人水平的灵敏度、特异性及运行时间比较

方法	灵敏度	特异性	运行时间 (分钟)
基于图谱配准	100%	89.7%	5~9
基于距离变换	100%	92.4%	2~3

表2 在ROI水平的灵敏度、特异性及运行时间比较

方法	灵敏度	特异性	运行时间 (分钟)
基于图谱配准	69.3%	94.7%	5~9
基于距离变换	73.5%	92.8%	2~3

3 可能的发展方向展望

针对现有方法^[9, 10]估计蛛网膜下腔的精度只有62.5%、ROI水平识别SAH只有73.5%的灵敏度和92.8%的特异性（表2），可能的发展方向可归纳为：提高

蛛网膜下腔估计的精度、提高ROI水平对SAH的灵敏度从而降低可能的漏诊并更准确地量化病变程度。

由于蛛网膜下腔的大小及形态存在着较大的个体差异，灰度可以是低信号（正常的蛛网膜下腔）、等信号（由于充血且血液被稀释）、高信号（由于充血且血液固化），因此采用分割的办法是不能得到蛛网膜下腔的。现有的基于距离变换的方法估计蛛网膜下腔的精度约为62.5%，影响精度的主要因素包括鲁棒特征的提取、参数的选择，在这两个方面的改进有望提高蛛网膜下腔的估计精度。现有的基于图谱配准的方法估计蛛网膜下腔的精度约为53.2%，影响精度的主要因素是配准精度不够，而提高配准精度的可行的方法就是引入相互对应的分布于图像空间的鲁棒特征。考虑到图谱及病人数据的脑中矢状面能够准确提取^[12]，在配准时让中矢状面对应可望提高配准精度。对于出血量不大的SAH病人，侧脑室基本没有形变且也容易提取，对该类病人同时添加侧脑室及中矢状面对应可望较大幅度地提高配准精度。

提高ROI水平对SAH的灵敏度可以从两方面入手：精确地量化低对比度的出血高信号、精确地量化脑池/脑沟以识别病人是否存在部分脑池/脑沟消失。传统的分割方法无法实现上述功能。我们基于固定窗口的局部灰度阈值方法^[13]提出了可变窗口的局部灰度阈

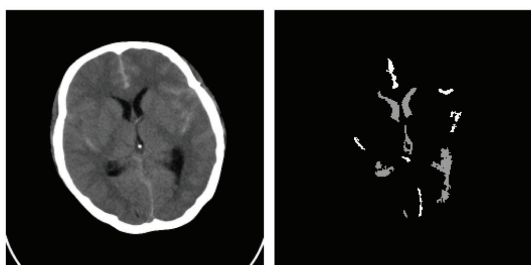


图7 SAH为分散的低对比度高信号，与邻近组织的对比度为10-30灰度级（总灰度级为255），但能被我们提出的算法分割出来（右图的高亮度区域）

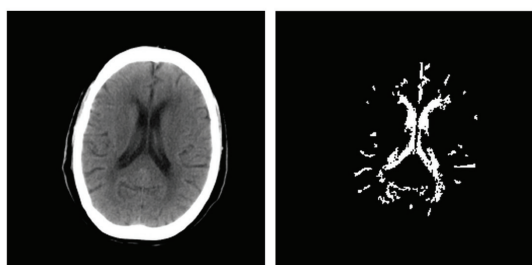


图8 分割的脑脊液与邻近的组织有较大的灰度重叠（脑脊液灰度范围6-117，灰质/白质的灰度范围 60-160）、脑脊液尺寸有较大变化（5-682像素）、脑脊液与邻近组织的对比度有较大变化（6-37灰度级）。我们提出的算法能将复杂的脑脊液分割出来（右图的白色区域）

值方法^[14]，可望有效地解决上述问题，其基本思想就是先根据最大化灰度均方差确定每个像素点的初始窗口，然后对那些灰度均方差较大的像素减小窗口大小使得背景与前景的比例各自都不小于一常数（如10%），再自适应地学习参数以分割对比度低及高的前景。图7和图8分别显示了对低对比度的出血高信号及灰度重叠严重的脑脊液信号的分割结果。

致谢：本文的工作得到了人机交互中心及其协作医院的帮助，借此机会特向他们致谢：蛇口人民医院陈乐平医生、北京大学深圳医院王诚博士、内蒙古包钢医院李德刚医生、临沂人民医院李晓东主任医师以及天坛医院的高培毅教授及马丽博士提供医学数据及咨询；人机交互中心杜晓华的医学指导并手工分割数据。本项目得到中国科学院百人计划“脑卒中诊疗的医学图像分析关键技术研究”、科学院知识创新工程重点项目“基于影像的卒中早期计算机辅助诊断”、深圳市基础研究重点项目“出血性脑卒中的计算机辅助诊断”资助。

参 考 文 献

- [1] Van Gijn J, Kerr RS, Rinkel G J E. Subarachnoid hemorrhage [J]. *The Lancet* 2007, 369(9558): 306-318.
- [2] 毛伯镛, 刘文科, 马骞. 自发性蛛网膜下腔出血诊治进展 [J]. *实用医院临床杂志*, 2008, 5(2): 6-9.
- [3] Mark D G, Pines J M. The detection of non-traumatic subarachnoid hemorrhage: still a diagnostic challenge [J]. *The American Journal of Emergency Medicine*, 2006, 24(7): 859-863.
- [4] Edlow J A, Malek A M, Ogilvy C S. Aneurysmal subarachnoid hemorrhage: update for emergency physicians [J]. *The Journal of Emergency Medicine*, 2008, 34(3): 237-251.
- [5] Chan T. Computer aided detection of small acute intracranial hemorrhage on computer tomography of brain [J]. *Computerized Medical Imaging and Graphics*, 2007, 31(4-5): 285-298.
- [6] Hao B, Leung C K S, Camorlinga S, et al. A computer-aided change detection system for paediatric acute intracranial haemorrhage [C] // *Proceedings of the Canadian Conference on Computer Science and Software Engineering*. 2008, 290: 109-111.
- [7] Yuh E L, Gean A D, Manley G T, et al. Computer-aided assessment of head computed tomography(CT) studies in patients with suspected traumatic brain injury [J]. *Journal of Neurotrauma*, 2008, 25(10):1163-1172.
- [8] Liao C, Xiao F, Wong J, et al. A knowledge discovery approach

- to diagnosing intracranial hematomas on brain CT: recognition, measurement and classification [C] //International Conference on Medical Biometrics. Lecture Notes in Computer Science, 2008, 4901: 73-82.
- [9] Li Y H, Wu J H, Li H W, et al. Automatic detection of the existence of subarachnoid hemorrhage from clinical CT images. *Journal of Medical Systems* 2010, doi: 10.1007/s10916-010-9587-8, 1-12.
- [10] Li Y H, Zhang L, Hu Q M, et al. Automatic subarachnoid space segmentation and hemorrhage detection in clinical head CT scans. *International Journal of Computer Assisted Radiology and Surgery* 2011; doi: 10.1007/s11548-011-0664-3.
- [11] Parzen E. On estimation of a probability density function and mode [J]. *Annals of Mathematical Statistics*, 1962, 33:1065-1076.
- [12] Hu Q M, Nowinski W L. A rapid algorithm for robust and automatic extraction of the midsagittal plane of the human cerebrum from neuroimages based on local symmetry and outlier removal [J]. *Neuroimage*, 2003, 20(4): 2154-2166.
- [13] Sauvola J, Pietikainen M. Adaptive document image binarization [J]. *Pattern Recognition*, 2000, 33: 225-236.
- [14] Hu Q M, Jia F C. Study on extraction of cerebrospinal fluid and infarction from clinical computed tomography images based on local thresholding with adaptively varied window sizes [C] // *Proceedings of the Seventh International Congress on Vascular Dementia*. 2011.