

大脑快速 T1 图谱成像研究

江 克 钟耀祖 吴 垠 朱燕杰

(中国科学院深圳先进技术研究院 深圳 518055)

摘 要 大脑快速 T1 图谱成像是一种量化磁共振成像技术, 可以为帕金森、癫痫、肝脑病等脑部疾病的诊断提供重要参考依据。现有的大脑快速 T1 图谱成像技术可以将成像速度提高到几秒/层, 然而主磁场、发射场的不均性(尤其在高场下)以及大脑内部结构的磁化率差异, 降低了成像精确性, 限制了其在临床上的推广应用。针对上述缺点, 文章提出一种基于 TurboFLASH 技术的大脑快速 T1 图谱成像方法, 并先后在计算机仿真实验、仿体以及人体试验中进行验证。实验结果表明, 文章提出的方法测得的大脑组织 T1 值与金标准及文献中报导的值非常接近(误差 $<3\%$), 同时扫描速度提高到 3 秒/层, 空间分辨率为 $1.1\text{ mm}\times 1.1\text{ mm}\times 4\text{ mm}$, 2 分钟内即可完成全脑采集。

关键词 T1 图谱; 快速成像; 大脑 T1 图谱
中图分类号 N 34 **文献标志码** A

The Study of Fast T1 Mapping of Human Brain

JIANG Ke CHUNG Yiu-Cho WU Yin ZHU Yanjie

(Shenzhen Institutes of Advanced Technology, Chinese Academy of Sciences, Shenzhen 518055, China)

Abstract Fast brain T1 mapping is a quantitative technique of magnetic resonance imaging, and can provide important reference for the diagnosis of several brain diseases, such as Parkinson, epilepsy and hepatic encephalopathy. Fast T1 mapping techniques proposed previously had sped up acquisition to several seconds per slice. However, most of these techniques suffered seriously from the field inhomogeneity of main field, transmit field and susceptibility artifacts, which decreased the imaging accuracy and limited the clinic applications. To overcome the above mentioned shortcomings, we proposed a fast brain T1 mapping technique based on TurboFLASH and evaluated it on computer simulation, phantom experiment, and human brain T1 mapping. Results showed that T1 values from the proposed method were very close to the gold standard and literature (differences being less than 3%). Besides, the proposed technique can increase the acquisition speed to 3s per slice (with a slice resolution of $1.1\text{ mm}\times 1.1\text{ mm}$) and 2 min for the whole brain (with a 4 mm slice distance).

Keywords T1 mapping; fast imaging; brain T1 mapping

收稿日期: 2016-02-01 修回日期: 2016-06-13

基金项目: SIAT 优秀青年创新基金(201415、201313)

作者简介: 江克, 工程师, 研究方向为磁共振快速成像、参数成像; 钟耀祖, 研究员, 研究方向为心脏磁共振成像; 吴垠, 副研究员, 研究方向为心脏磁共振功能成像; 朱燕杰(通讯作者), 高级工程师, 研究方向为磁共振快速成像与序列设计, E-mail: yj.zhu@siat.ac.cn.

1 引 言

T1 值是磁共振成像过程中纵向磁化矢量的弛豫时间常数, 是生物组织的固有属性, 在特定的磁场强度下, 随着生物组织状态的改变而变化。目前, T1 加权成像已成为临床诊断中的常规扫描项目。然而, 该方法在很大程度上受制于成像参数的设置和医师的主观理解, 通常只能粗略反映出定性的结果, 不利于病灶的精准判断。T1 图谱成像因其具备量化能力而成为一种重要的医学成像手段, 在多种脑疾病, 如帕金森、癫痫、肝脑病的^[1-3]诊断和评估中发挥重要作用。

目前, T1 图谱成像技术还未成为一种常规的临床诊疗手段, 阻碍其推广应用的主要原因在于获得 T1 图谱需要采集多幅图像从而使整个扫描时间过长。为此, 近年来, 以提高扫描速度为核心内容的大脑 T1 图谱成像技术逐渐成为研究热点, 多种加速技术被相继提出。基于平面回波序列(Echo Planar Imaging, EPI)的 T1 量化技术可以将扫描速度提高^[4-5], 然而, EPI 序列易受磁化率伪影影响, 在组织交界处, 如颅底、鼻腔等处, 根本无法成像。另外, EPI 序列受 T2* 衰减影响, 采集时间受限, 空间分辨率很难提高到 2 毫米以下。基于 Look-Locker(LL)方法的稳态自由进动(True Fast Imaging with Steady-state Precession, TrueFISP)序列能达到每层 5 秒的采集速度^[6], 但是 TrueFISP 对磁场不均匀性极其敏感, 在高场强下易产生黑带伪影。尽管基于 LL 方法的分段快速小角度激励(Fast Low Angle Shot, FLASH)序列可以达到各项同性 1 毫米的高空间分辨率^[7], 但是, 为保证每次 180° 反转脉冲施加时纵向磁化矢量保持同一水平, 需要等待 5 倍的 T1 时间以使纵向磁化矢量完全恢复, 极大延长了扫描速度。

为解决现有方法存在的技术瓶颈, 本文提出一种快速鲁棒的大脑 T1 图谱技术, 结合时空多

维度并行成像技术, 通过单次翻转恢复即可实现多个层面的 T1 图谱, 大幅提高扫描效率并确保 T1 定量的准确性。

2 材料和方法

图 1 为本文所采用的序列图。首先对 1、2 两层施加一个选择性的反转恢复(Inversion Recovery, IR)脉冲, 此时 1、2 两层的纵向磁化矢量将同时被反转 180°; 然后连续不断利用 TurboFLASH 序列对恢复中的纵向磁化矢量进行交叉采集。采用时间域通用自动校正部分并行采集和部分傅里叶加速, 使得拟合 T1 图谱所需的所有图像单次 IR 激励即可采集完毕。同样的方法可用于 3、4 两层的采集。

根据 LL 信号模型, 纵向磁化矢量 IR 反转后的弛豫过程为^[8]:

$$M(t) = M_0^* - (M_0 + M_0^*) \cdot \exp(-t/T_1^*) \quad (1)$$

其中, M_0 为初始磁化矢量; M_0^* 为稳态磁化矢量, $M_0^* = M_0 T_1^* / T_1$; t 为时间; T_1^* 是标称 T1 值, $T_1^* = \{1/T_1 - (1/TR) \ln[\cos(\alpha)]\}^{-1}$ (TR 是重复时间, α 是翻转角)。

由公式(1), 采用如下三参数 LL 模型利用最小二乘法可以拟合出 T_1 值: $M(t) = A - B \cdot \exp(-t/T_1^*)$, 从而得到: $T_1 = T_1^* (B/A - 1)$, 其中, A 、 B 是待拟合参数。

仿真实验采用 Monte-Carlo 方法评估信噪比(Signal Noise Ratio, SNR)对 T1 量化准确性的影响。通过求解 Bloch 方程模拟反转后纵向磁化矢量的恢复过程。扫描参数设置与实际实验保持一致。SNR 分别设为 5、10、15、20、25, 待测试的 T1 值根据大脑组织的 T1 值分布, 分别取 700 ms、900 ms、1 200 ms、4 500 ms。所有实验重复 10 000 次。实验结果以相对误差形式显示于盒须图中。

本文所有数据均采集于 Siemens 3T 扫描仪。

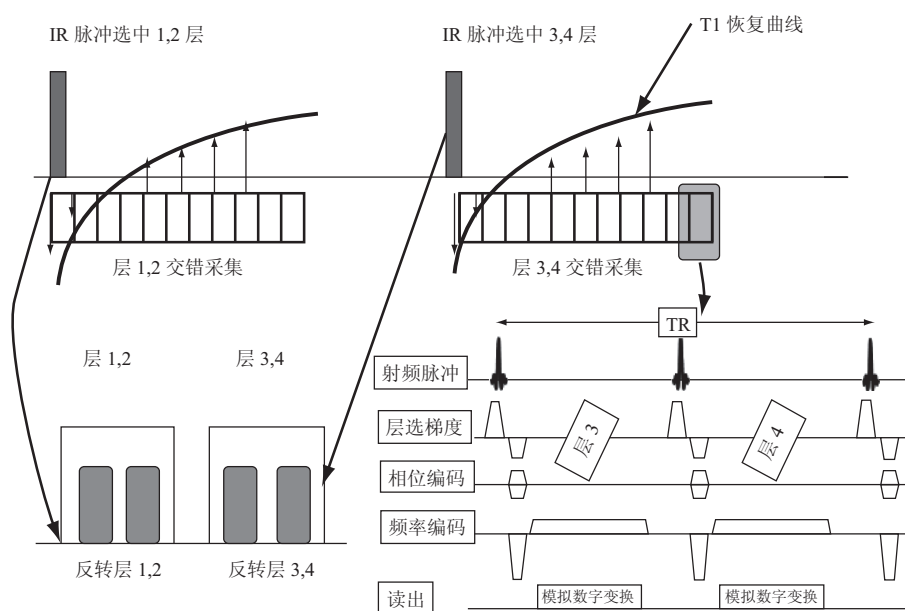


图 1 序列时序图

Fig. 1 Time diagram of the sequence

接收线圈为 32 通道头部线圈。

仿体的制作通过在四个含有 1% 琼脂的试管中添加不同浓度的 Gd 试剂完成。首先,用反转恢复自旋回波序列测出该仿体的 T1 值作为金标准。然后,用本文的方法,分别采用一层、交叉 2、3、4、5 层采集,即所得图像采集效率分别为 120 ms、240 ms、360 ms、480 ms、600 ms,所得结果与金标准的相对误差显示于盒须图中。

志愿者实验得到中国科学院深圳先进技术研究院人体伦理委员会授权,共招募健康志愿者 6 名,并于实验前填写知情同意书。用反转恢复快速自旋回波序列得到的 T1 值作为金标准。本文方法与金标准的采集层面、空间分辨率、图像大小等均保持一致。分别对两种方法得到的大脑 T1 图谱选取 7 个感兴趣区域计算平均值和标准差。

3 结果

仿真实验结果(如图 2 所示)显示,随着 SNR 的升高, T1 量化相对误差逐渐降低。同时,在

相同的 SNR 下, T1 值越短,量化误差越高。

用金标准测得四个试管的 T1 值分别为 738 ms、1 038 ms、1 334 ms、1 738 ms。仿体实验结果(如图 3 所示)显示, T1 量化相对误差随图像采集效率的降低而增大。

表 1 大脑代表性感兴趣区域 T1 值

Table 1 Measured T1 values of regions of interest from the brain

感兴趣区域	T1(ms)		
	IR-FSE	IR-rttfl	Zhu 等 ^[9]
胼胝体膝	722±41	691±46	724±33
胼胝体压部	762±42	729±45	746±24
额叶白质	745±22	719±32	761±25
后部白质	781±23	757±25	791±22
丘脑	1 013±31	981±41	1 034±37
壳核	1 086±57	1 045±64	1 129±42
尾状核	1 209±43	1 148±62	1 190±41

表 1 分别列出了用金标准(IR-FSE)、本文的方法(IR-rttfl)、以及 Zhu 等^[9]中大脑七个感兴趣区域的 T1 值(平均值±标准差)。从该表可以看出,本文方法测得的值无论与金标准还是参考文

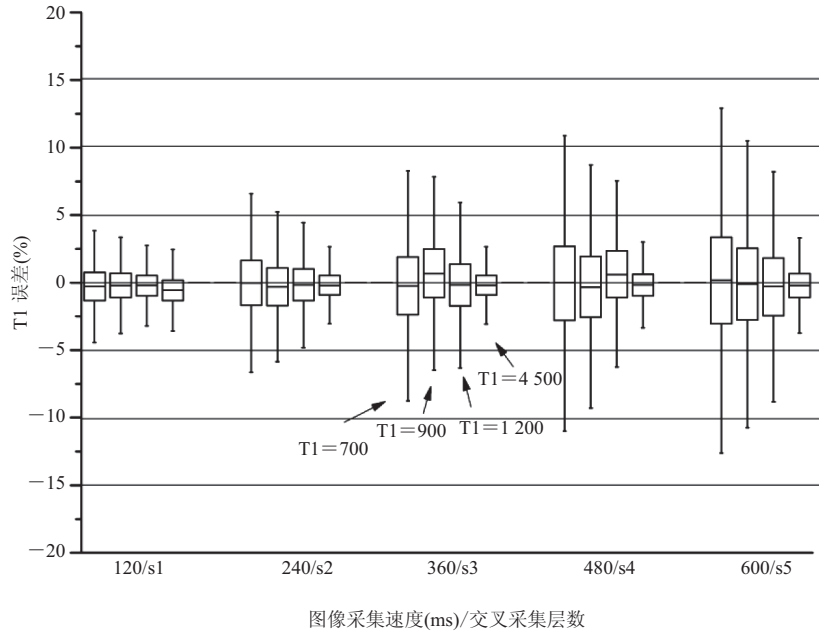
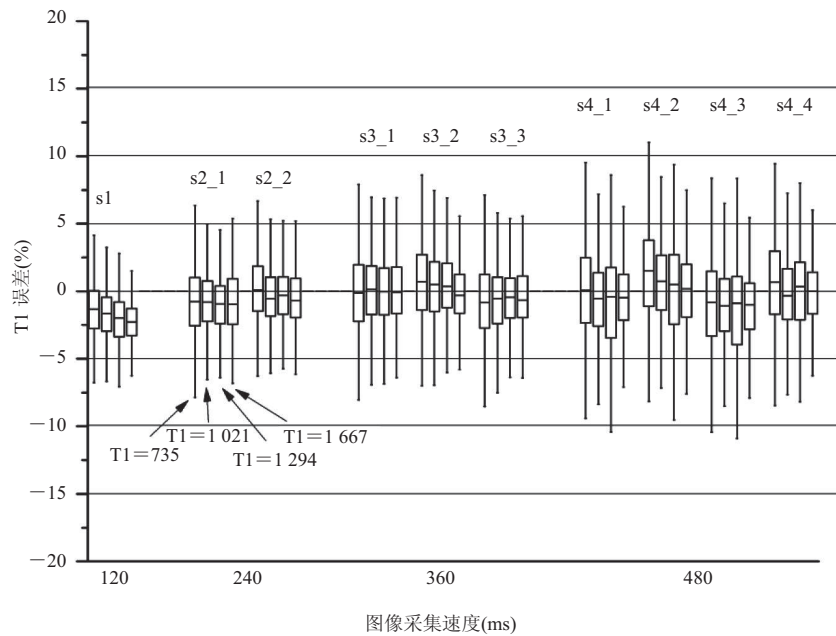


图 2 仿真实验结果

Fig. 2 Simulation result



注: sx_y 表示 x 层当中的第 y 层, $x=1, 2, 3, 4$, $y=1, 2, 3, 4$

图 3 仿体实验结果

Fig. 3 Phantom result

献相比,都非常接近。

用本文提出的方法完成一幅 T1 图谱扫描需要 3 秒钟,而全脑扫描只需 2 分钟。在 Deichmann^[7]的研究中,采集一层需要 19 秒,若是全脑跟我们采集同样的层数则需要 11.4 分钟。图 4 给出了 4 幅用本文方法全脑扫描一名志愿者获得的 T1 量化图谱。鼻窦等空气组织交界处(黄色箭头)可以准确成像。

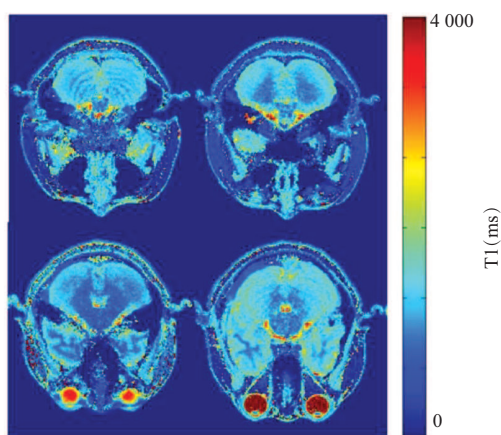


图 4 代表性大脑 T1 量化图谱

Fig. 4 Typical T1 maps of the brain

4 结论

本文所研发的方法,一方面能够大幅缩短扫描时间,提高病人舒适度和成像效率,同时避免了由于长时间扫描所产生的运动伪影,改善图像质量;另一方面,该方法由于快速鲁棒的特点,在其他组织器官(如肝脏、肾脏、肺)的 T1 值定量研究和临床诊断中同样适应,因此具有重要的研究价值和广泛的研究前景。

参考文献

[1] Pitkanen, A, Laakso M, Kalviainen R, et al.

Severity of hippocampal atrophy correlates with the prolongation of MRI T2 relaxation time in temporal lobe epilepsy but not in Alzheimer's disease [J]. *Neurology*, 1996, 46(6): 1724-1730.

- [2] Shah NJ, Neeb H, Zaitsev M, et al. Quantitative T1 mapping of hepatic encephalopathy using magnetic resonance imaging [J]. *Hepatology*, 2003, 38(5): 1219-1226.
- [3] Vymazal J, Righini A, Brooks RA, et al. T1 and T2 in the brain of healthy subjects, patients with Parkinson disease, and patients with multiple system atrophy: relation to iron content [J]. *Radiology*, 1999, 211(2): 489-495.
- [4] Gowland P, Mansfield P. Accurate measurement of T1 in vivo in less than 3 seconds using echo-planar imaging [J]. *Magnetic Resonance in Medicine*, 1993, 30(3): 351-354.
- [5] Shin W, Hong G, Yang Y. Fast high-resolution T1 mapping using inversion-recovery Look-Locker echo-planar imaging at steady state: optimization for accuracy and reliability [J]. *Magnetic Resonance in Medicine*, 2009, 61(4): 899-906.
- [6] Stehning C, Winkelmann S, Dahnke H, et al. Simultaneous T1, T2 and spin density quantification in 5 seconds using inversion recovery SSFP [C] // *Proceedings of the International Society for Magnetic Resonance in Medicine*, 2007: 15.
- [7] Deichmann R. Fast high-resolution T1 mapping of the human brain [J]. *Magnetic Resonance in Medicine*, 2005, 54(1): 20-27.
- [8] Haase A, Matthaei D, Bartkowski R, et al. Inversion recovery snapshot FLASH MR imaging [J]. *Journal of Computer Assisted Tomography*, 1989, 13(6): 1036-1040.
- [9] Zhu DC, Penn RD. Full-brain T1 mapping through inversion recovery fast spin echo imaging with time-efficient slice ordering [J]. *Magnetic Resonance in Medicine*, 2005, 54(3): 725-731.